










Infección asociada a catéter de hemodiálisis por *Sphingobacterium Spiritivorum*: Reporte de caso en una unidad de cuidados intensivos en Colombia


José Correa-Guerrero ¹, Jorge Rico-Fontalvo ^{2, 3}, José Cabrales ⁴, Rodrigo Daza-Arnedo ³, Juan David Vélez-Aguirre ¹, Diana Acosta ⁵, Shon Riascos-Castillo ⁵, Carmen Mendoza-Paternina ⁶, Tomás Rodríguez-Yanez ¹

1. Facultad de Medicina, Universidad de Cartagena. Cartagena. Colombia.
2. Facultad de Medicina, Universidad Simón Bolívar, Barranquilla. Colombia.
3. Asociación Colombiana de Nefrología e HTA, Bogotá. Colombia.
4. Fellow de Nefrología. Universidad de Stanford. Palo Alto. CA. USA
5. Facultad de Medicina, Corporación Universitaria Rafael Núñez, Cartagena. Colombia.
6. Facultad de Medicina, Universidad del Sinú, Cartagena. Colombia

Recibido: Noviembre 5, 2022
Aceptado: Enero 30, 2023
Publicado: Febrero 22, 2023
Editor: Dr. Franklin Mora Bravo.

Como citar:

Correa-Guerrero J, Rico-Fontalvo J, Cabrales J, Daza-Arnedo R, Vélez-Aguirre J, Acosta D, Riascos-Castillo S, Mendoza-Paternina C, Rodríguez-Yanez T. Infección asociada a catéter de hemodiálisis por *Sphingobacterium Spiritivorum*: Reporte caso en una unidad de cuidados intensivos en Colombia. REV SEN 2023;11(1):18-24. DOI: <http://doi.org/10.56867/42>

 Copyright Correa-Guerrero J, et al. This article is distributed under the [Creative Commons CC BY-NC-SA 4.0 Attribution License](https://creativecommons.org/licenses/by-nc-sa/4.0/), which allows the use and redistribution citing the source and the original author for non-commercial purposes.

Resumen

Introducción: *Sphingobacterium spiritivorum* es una causa rara de infecciones humanas en todo el mundo. Se presenta en pacientes inmunocomprometidos y su tratamiento es un reto clínico.

Caso clínico: Mujer de 46 años, ingresada en un hospital en Medellín, con insuficiencia respiratoria aguda hipoxémica secundaria a neumonía grave por SARS-CoV-2 y con requerimiento de ventilación mecánica. Desarrolló una falla renal aguda, con requerimiento de hemodiálisis a través de catéter yugular derecho. A las 48 horas de la inserción, desarrolló signos de respuesta inflamatoria sistémica, y se cultivo *Sphingobacterium spiritivorum* en todos los cultivos.

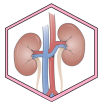
Evolución: Se inició ciprofloxacino intravenoso por 7 días con evolución clínica favorable y cultivo de control a las 48 horas sin aislamiento microbiológico por lo que no requirió retiro de catéter de hemodiálisis. Luego de esto, con mejoría de su cuadro de ingreso, por lo que fue trasladada a sala general de hospitalización y posteriormente dada de alta.

Conclusión: En ese caso la presencia de SARS/CoV-2 grave se agravo con la presencia de insuficiencia renal aguda y septicemia sobreañidada por *S. Spiritivorum*.

Palabras clave:

DeCS: *Sphingobacterium*, Diálisis Renal, Mortalidad, Informes de Casos

* Autor de correspondencia



Hemodialysis catheter-associated infection by *Sphingobacterium Spiritivorum*: A case report in an intensive care unit in Colombia.

Abstract

Introduction: *Sphingobacterium spiritivorum* is a rare cause of human infections worldwide. It occurs in immunocompromised patients, and its treatment is a clinical challenge.

Clinical case: A 46-year-old woman was admitted to a hospital in Medellín with acute hypoxemic respiratory failure secondary to severe pneumonia due to SARS-CoV-2 and requiring mechanical ventilation. He developed acute renal failure, requiring hemodialysis through a right jugular catheter. At 48 hours after insertion, signs of a systemic inflammatory response developed, and *Sphingobacterium spiritivorum* was cultured in all cultures.

Evolution: Intravenous ciprofloxacin was started for seven days with favorable clinical evolution and control culture at 48 hours without microbiological isolation, so it did not require the removal of the hemodialysis catheter. After this, with improvement in her admission condition, for which she was transferred to the general hospitalization ward and later discharged.

Conclusion: In this case, severe SARS/CoV-2 was aggravated by acute renal failure and septicemia superadded by *S. Spiritivorum*.

Keywords:

MESH: *Sphingobacterium*; Renal Dialysis; Mortality; Case Reports

Las infecciones asociadas al cuidado en salud son un problema de salud pública a nivel mundial que se relaciona directamente con aumento de la carga de morbilidad y mortalidad, aumento de los días de estancia hospitalaria, desarrollo de resistencia antibiótica y aumento de los costos en salud [1].

Tras el advenimiento de la pandemia por COVID-19 y el reforzamiento de las políticas para la humanización de los servicios médicos en la Unidad de Cuidados Intensivos (UCI), los protocolos de prevención de infecciones se han flexibilizado y con ello, se espera un cambio en la epidemiología de estas infecciones como resultado de la introducción de nuevos patógenos de la comunidad [2, 3].

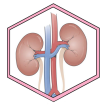
Los pacientes urémicos son susceptibles a enfermedades infecciosas, debido a que la uremia afecta la quimiotaxis, fagocitosis y las actividades citotóxicas de las células polimorfonucleares [4]. Los solutos de retención urémica como la hormona paratiroidea, las poliaminas, la angiogenina y el factor D del complemento pueden alterar la actividad de los neutrófilos al causar una expresión inapropiada de moléculas de adhesión celular que dan como resultado una leucopenia transitoria. La desgranulación y la liberación de especies reactivas de oxígeno también pueden conducir al

"agotamiento celular", lo que afecta cualquier capacidad antimicrobiana [5]. Concomitantemente el uso de catéteres temporales para hemodiálisis, rompe la barrera natural para la defensa de bacterias que habitualmente se encuentran en la piel.

Sphingobacterium spiritivorum es una causa rara de infecciones humanas en todo el mundo. Después de revisar la literatura, solo se han descrito ocho informes de casos hasta la fecha, los casos fueron de celulitis y septicemia. La mayoría de estos pacientes estaban inmunocomprometidos y un caso en un paciente con insuficiencia renal crónica [6-13]. Presentamos el caso de una mujer en el contexto de insuficiencia renal aguda.

Caso clínico

Mujer de 46 años, sin antecedentes patológicos de importancia, admitida en una Unidad de Cuidados Intensivos de hospital de tercer nivel de atención en Medellín, en el contexto de insuficiencia respiratoria aguda hipoxémica secundaria a neumonía grave por SARS-CoV-2 confirmado por prueba molecular y requerimiento de ventilación mecánica invasiva.



Durante su evolución, tuvo una falla renal aguda, con clasificación KDIGO 3, por lo que se decidió inicio de terapia de reemplazo renal con hemodiálisis a través de catéter yugular derecho. A las 48 horas de la inserción, desarrolló signos de respuesta inflamatoria sistémica, sin foco infeccioso aparente por lo que se tomaron cultivos de sangre periférica y de dos lúmenes del catéter. A las 24 horas, se obtuvo crecimiento de *Sphingobacterium spiritivorum* en todos los cultivos, por lo que se trasladaron las colonias a medios con agar sangre y agar EMB y posteriormente analizados en sistema MicroScan/autoSCAN-4®, con perfil de resistencia reportado en la tabla 1. Se resumen hallazgos en la hematología y bioquímica sanguínea en la tabla 2.

Tabla 1. Reporte de antibiograma positivo para *S. Spiritivorium* en 2 hemocultivos y 1 retrocultivo de catéter de hemodiálisis tipo Mahurkar.

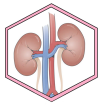
Antibiótico	MIC	Clasificación
Amikacina	>32	Resistente
Aztreonam	>16	Resistente
Ceftazidima	>16	Resistente
Ciprofloxacina	<1	Sensible
Cefepime	>16	Resistente
Gentamicina	8	Intermedio
Imipenem	<1	Sensible
Levofloxacina	<2	Sensible
Meropenem	<1	Sensible
Piperacilina/Tazobactam	<1	Sensible
Ticarcilina/Ac. Clavulánico	<1	Sensible
Tobramicina	>8	Resistente

Tabla 2. Reporte de estudios de laboratorio realizados en el caso clínico.

Variable / Día	0	2	3	5	8
Leucocitos (cel/ml)	27800	18720	15970	19650	6810
Neutrófilos (cel/ml)	25048	16305	14341	17528	4998
Linfocitos (cel/ml)	1974	1572	1006	1238	810
Hemoglobina (gr/dL)	12.5	10.5	6.7	8.1	7.8
Hematocrito (%)	42.4	28.5	20.8	25.8	24.5
Plaquetas (Cel/ml)	242000	148000	204000	133000	305000
Nitrógeno de urea (mg/dl)	33	36.98	113	72	62
Creatinina (mg/dl)	1.82	4.86	8.12	4.87	2.8
Sodio (mMol/L)	130	140	136	140	146
Potasio (mMol/L)	4.2	3.8	3.3	3.5	4.1
Cloro (mMol/L)	99	122	126	109	111
Magnesio (mMol/L)					2.2
Fósforo (mg/dL)					4.1
Bilirrubina total (mg/dl)	0.3			0.2	0.2
Bilirrubina directa (mg/dl)	0.1			0.1	0.1
Bilirrubina indirecta (mg/dl)	0.1			0.1	0.1
AST (U/L)					33
ALT (U/L)					24
LDH (U/L)	250				2.99
Proterina C reactiva (mg/dl)					8.1
Glucosa (mg/dL)	657				
pH	6.85	7.33			7.51
pCO2 (mmHg)	13.1	20.06			26.7
PO2 (mmHg)	165	111.5			106.7
HCO3 (mMol/L)	2.2	10.8			20.6
Exceso de base (mMol/L)	-30.3	2			-1.9
Lactato (mmOl/L)	4.1				1.39

De acuerdo a perfil de resistencia, se inició antibioticoterapia dirigida con ciprofloxacino intravenoso durante 7 días con evolución clínica favorable y cultivo de control a las 48 horas sin aislamiento microbiológico por lo que no requirió retiro de catéter de hemodiálisis. Luego de esto, con mejoría de su cuadro de ingreso, por lo que es

trasladada a sala general de hospitalización y posteriormente dada de alta a su domicilio en días posteriores.



Discusión

El aislamiento de *Sphingobacterium spiritivorum* como germen patógeno en humanos se realizó su primera descripción por Holmes y colaboradores en 1982, quienes inicialmente lo incluyeron dentro del género *Flavobacterium* [4]. Se trata de un bacilo gram-negativo no fermentador, frecuentemente aislado en material orgánico del ambiente como la composta, reservorios de agua y, recientemente también, en plantaciones agrícolas como cultivos de cebolla [5], con reportes anecdóticos de infección en humanos. Al momento de éste reporte, se identificaron otros once casos referenciados en la literatura desde la publicación de su reclasificación por Yabuuchi y colaboradores en 1983 [6].

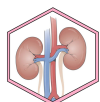El género *Sphingobacterium* recibe su nombre del alto contenido de esfingofosfolípidos y ceramidas presentes en su pared celular y cuenta con alrededor de 82 especies identificadas hasta la fecha entre las que se destacan *S. multivorum*, *S. thalpoophilum* y *S. spiritivorum* [7, 8]. A la fecha, *S. spiritivorum* ha sido aislado en sistema Vitek 2 para identificación bacteriana (Biomérieux, Marcy l'Etoile, Francia), Bact/ALERT, y MALDI-TOF. Los medios más utilizados para el cultivo fueron agar sangre, agar chocolate, y agar MacConkey aunque éste último con menor rendimiento [8-10].

La bacteriemia es la forma más frecuente de infección, con alta asociación a focos en piel y tejidos blandos (celulitis, mionecrosis) [11, 12] y la contaminación de dispositivos invasivos (catéter venoso central y catéter de diálisis) [10, 13], con casos reportados tanto en población

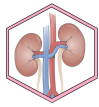
inmunocomprometida como inmunocompetente, estos últimos con altas cargas de morbilidad y edad avanzada. Asimismo, se han reportado complicaciones asociadas, que varían ampliamente desde endoftalmitis secundaria a procedimiento [14], coagulación intravascular diseminada con isquemia distal [15, 16] hasta endocarditis valvular con disfunción orgánica múltiple e inestabilidad hemodinámica [16].

En América latina existen pocos registros a la fecha de infección por *S. spiritivorum* y, a nuestro conocimiento, no existe ningún reporte en Colombia, y mucho menos como coinfección de SARS CoV-2. Se presenta un resumen de los casos reportados a la fecha en la tabla 3.

En el presente caso, se registró resistencia a cefepime, ceftazidima, aztreonam y a aminoglucósidos, similar a lo ya reportado en las diferentes publicaciones. Algunos reportes documentaron resistencia a colistina [10, 16] En el presente caso no se pudo analizar el perfil de resistencia a este antibiótico. La paciente presentada en este reporte tuvo un curso satisfactorio hacia la mejoría clínica completa, a diferencia de otros registros que han presentado resultados fatales, probablemente porque los otros casos se presentaron en pacientes de edad avanzada, con altas cargas de morbilidad basal (descompensación de enfermedades crónicas) y complicaciones sobreañadidas derivadas de la estancia hospitalaria prolongada [16].

**Tabla 3.** Reporte de casos de infección por *S.Spiritivorum* en la literatura disponibles en la actualidad.

Autor	Marinella, et al.[16]	Kampfer, et al. [14]	Nuñez, et al. [20].	Rae Koh, et al. [15]	M.Anthony, et al. [2]	Zulficar, et al. [25]	Gupta, et al. [10]	Hibi-Kumano [11]	Abenzur, et al.[1]	Napoli, et al. [18]	Sajar, et al. [22]
Año	2002	2005	2007	2013	2016	2016	2016	2017	2019	2019	2019
País	E.E.U.U.	Alemania	Cuba	Japón	E.E.U.U.	Francia	Inglaterra	Japón	Brasil	Italia	E.E.U.U.
Edad/Sexo	72/M	34/F	62/M	68/F	89/M	89/M	80/F	80/M	61/M	83/M	72/M
Comorbilidades	Enf Parkinson	-	-	Leucemia mieloide aguda	Parkinson, Hipertensión, FA, ERC 3,	FA	DM2, Hipertensión, ERC 5	EPOC, ICC, Taquibradi cardia	Sd Nefrótico (GEFS), HTA.	Glaucoma de ángulo estrecho	HTA, FA, HPB, ERC
Aislamiento	Hemocultivo	-	Hemo y mielocultivo	Hemocultivo + retrocultivo	Hemocultivo	Hemocultivo	Hemocultivo	Hemocultivo	Cultivo de válvula mitral	Cultivo de humor vítreo	Hemocultivo
Cultivo	-	Agar TSA, Sistema Sherlock.	Agar sangre, Agar MacConkey(<), sistema Vitek 2	Agar sangre, Agar MacConkey(<), sistema Vitek 2	Agar sangre, Agar Chocolate, sistema Bact/ALERT, Vitek 2	-	Sistema MALDITOF	Agar sangre, Sistema BD, BACTEC FX, sistema MALDITOF	Sistema Vitek 2, sistema MALDITOF	-	Sistema Bact/ALERT, Sistema Microscan Walkaway.
Resistencia	Aminoglucósidos, aztreonam.	-	Penicilina, carbapenem, cefalosporina 4ta, tetraciclina, quinolona	MDR (Aminoglucósidos, monobactam, colistin, piperacilina tazobactam, ticarcilina)	Aztreonam, aminoglucósidos, fosfomicina, quinolonas	Aztreonam, aminoglucósidos, fosfomicina, quinolonas.	Aminoglucósidos, amoxicilina, piperacilina/tazobactam.	Latamoxef, aztreonam, aminoglucósidos	Colistin, Aminoglucósidos	MDR	Aztreonam, aminoglucósidos, tetraciclina.
Tratamiento	Ciprofloxacino	Retiro de la exposición	Trimetropin sulfametoxazol	Cefepime, luego ciprofloxacino	Vancomicina, luego Pip/Tazobactam	Amoxicilina Ac Clavulánico	Trimetropin sulfam, luego meropenem	Cefalotina, luego levofloxacino	Meropenem, vancomicina, luego piperacilina/tazobactam	Vanco + Amika intraocular, luego meropenem IV + TMP/SMX	Pip/ tazo + vanco, luego levofloxacino oral.
Desenlace	Recuperado	Recuperado	Fallece	Fallece	Recuperado	Fallecido	Recuperado	Recuperación	Fallecido	Recuperación	Recuperado



Conclusión

S. spiritivorum es un germen que rara vez se ha asociado a infecciones en humanos, sobre todo en pacientes de edad avanzada con altas cargas de morbilidad. Conforme se instauren medidas de flexibilidad en las UCI, el patrón epidemiológico de las infecciones tenderá a cambiar, con introducción de nuevos gérmenes adquiridos en la comunidad.

Abreviaturas

TMP/SMX: trimetropin sulfametoxazol

EPOC: enfermedad pulmonar obstructiva crónica.

HTA: Hipertensión arterial.

IV: intravenoso.

TNF: factor de necrosis tubular

Información suplementaria

Materiales suplementarios no han sido declarados.

Agradecimientos

No aplica.

Contribuciones de los autores

Correa –Guerrero J: Conceptualización, Curación de datos, Análisis formal, Adquisición de fondos, Investigación, Metodología, Administración de proyecto, Recursos, Software, Escritura – borrador original.

Rico-Fontalvo J: Conceptualización, Supervisión, Validación, Visualización, Redacción: revisión y edición.

Cabrales J: Conceptualización, Supervisión, Validación, Visualización, Redacción: revisión y edición.

Daza-Arnedo Rodrigo: Conceptualización, Supervisión, Validación, Visualización, Redacción: revisión y edición.

Velez-Aguirre J: Conceptualización, Supervisión, Validación, Visualización, Redacción: revisión y edición.

Acosta D: Conceptualización, Supervisión, Validación, Visualización, Redacción: revisión y edición.

Riascos- Castillo S: Conceptualización, Supervisión, Validación, Visualización, Redacción: revisión y edición.

Mendoza-Paternina C: Conceptualización, Supervisión, Validación, Visualización, Redacción: revisión y edición.

Rodriguez-Yanez T: Metodología, supervisión, redacción: Revisión y edición.

Todos los autores leyeron y aprobaron la versión final del manuscrito.

Financiamiento

Los autores proveyeron los gastos de la investigación.

Disponibilidad de datos o materiales

Los conjuntos de datos generados y analizados durante el estudio actual no están disponibles públicamente debido a la confidencialidad de los participantes, pero están disponibles a través del autor correspondiente a pedido académico razonable.

Declaraciones

Aprobación del comité de ética y consentimiento para participar

No aplica.

Consentimiento para publicación

Los autores cuentan con el permiso escrito de publicación por parte de la paciente.

Conflictos de interés

Los autores reportan no tener conflictos de interés.

Referencias

1. Cosgrove SE. The relationship between antimicrobial resistance and patient outcomes: mortality, length of hospital stay, and health care costs. *Clin Infect Dis an Off Publ Infect Dis Soc Am.* 2006 Jan;42 Suppl 2:S82-9. <https://doi.org/10.1086/499406> PMID:16355321
2. Berwick DM, Kotagal M. Restricted visiting hours in ICUs: time to change. *JAMA.* 2004 Aug;292(6):736-7. <https://doi.org/10.1001/jama.292.6.736> PMID:15304472
3. Yomayusa N, Yama E, González C, Ariza A, Aroca G, Baquero R, et al. Consenso colombiano de expertos sobre recomendaciones informadas en la evidencia para la prevención, diagnóstico y manejo de infección por SARS-CoV-2/COVID-19 en pacientes con Enfermedad Renal Crónica en diálisis. *Rev. Colomb. Nefrol.* 2020; 7(Supl.2):118-158 <https://doi.org/10.22265/acnef.7.Supl.2.474>
4. Holmes B, Owen RJ, Hollis DG. *Flavobacterium spiritivorum*, a New Species Isolated from Human Clinical Specimens. *Int J Syst Evol Microbiol [Internet].* 1982;32(2):157-65.

<https://doi.org/10.1099/00207713-32-2-157>

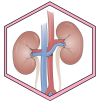5. Calle-Bellido J, Rivera-Vargas LI, Alameda M, Cabrera I. Bacteria occurring in onion (*Allium cepa* L.) foliage in Puerto Rico. *J Agric Univ Puerto Rico.* 2021;

<https://doi.org/10.46429/jaupr.v96i3-4.3169>

6. Yabuuchi E, Kaneko T, Yano I, Moss CW, Miyoshi N. *Sphingobacterium* gen. nov., *Sphingobacterium spiritivorum* comb. nov., *Sphingobacterium multivorum* comb. nov., *Sphingobacterium mizutae* sp. nov., and *Flavobacterium indologenes* sp. nov.: Glucose-Nonfermenting Gram-Negative Rods in CDC Groups I1K-2 and I1b. *Int J Syst Evol Microbiol [Internet].* 1983;33(3):580-98.

<https://doi.org/10.1099/00207713-33-3-580>

7. Parte AC, Sardà Carbasse J, Meier-Kolthoff JP, Reimer LC, Göker M. List of Prokaryotic names with Standing in Nomenclature (LPSN) moves to the DSMZ. *Int J Syst Evol Microbiol.* 2020 Nov;70(11):5607-12. <https://doi.org/10.1099/ijsem.0.004332>



PMid: 32701423 PMCID: PMC7723251

8. Sahar N, Shahid M, Ali A. A Case of Sphingobacterium spiritivorum Bacteremia and Literature Review. *Infect Dis Clin Pract* [Internet]. 2020;28(1). <https://doi.org/10.1097/IPC.0000000000000792>

9. Anthony JM, Verma R. Sphingobacterium spiritivorum septicaemia associated with cellulitis in a patient with Parkinson's disease. *BMJ Case Rep*. 2016 May;2016. <https://doi.org/10.1136/bcr-2016-215319>
PMid: 27161206 PMCID: PMC4885334

10. Koh YR, Kim SY, Chang CL, Shin H-J, Kim K-H, Yi J. The first Korean case of Sphingobacterium spiritivorum bacteremia in a patient with acute myeloid leukemia. *Ann Lab Med*. 2013 Jul;33(4):283-7. <https://doi.org/10.3343/alm.2013.33.4.283>
PMid: 23826566 PMCID: PMC3698308

11. Hibi A, Kumano Y. Sphingobacterium spiritivorum bacteremia due to cellulitis in an elderly man with chronic obstructive pulmonary disease and congestive heart failure: a case report. *J Med Case Rep* [Internet]. 2017;11(1):277. <https://doi.org/10.1186/s13256-017-1445-6>
PMid: 28962584 PMCID: PMC5622497

12. Marinella MA. Cellulitis and sepsis due to sphingobacterium. *Vol. 288, JAMA. United States*; 2002. p. 1985. <https://doi.org/10.1001/jama.288.16.1985-a>
PMid:12387649

13. Gupta A, Logan J, Elhag N, Almond M. Sphingobacterium spiritivorum infection in a patient with end stage renal disease on haemodialysis. *Ann Clin Microbiol Antimicrob* [Internet]. 2016;15(1):25. <https://doi.org/10.1186/s12941-016-0141-5>
PMid: 27090094 PMCID: PMC4835858

14. Napoli L, Riva I, Oddone F, Michelessi M, Quaranta L. A rare case of endophthalmitis after bleb needle revision for glaucoma Xen(@) gel stent. *Eur J Ophthalmol*. 2021 Jan;31(1):NP9-12. <https://doi.org/10.1177/1120672119878016>
PMid: 31552771

15. Núñez-Tamayo E, Chamero-Melgarejo S, Gómez-Marrero R, Ramírez-Martínez N, García-Mauri E, González-Enoa R. Bacteriemia y diagnóstico convencional de Sphingobacterium spiritivorum. *Reporte de un caso. Medisur*. 2003;1(3).

16. Abensur H, MB Dantas F, RE Araujo M, N Campos R, RT Araujo M, E Romao J. Infective endocarditis related to the uncommon gram-negative pathogen Sphingobacterium spiritivorum. *Clin Microbiol Infect Dis* [Internet]. 2019;4(3):2-3. <https://doi.org/10.15761/CMID.1000160>

DOI: Digital Object Identifier. PMID: PubMed Identifier.

Nota del Editor

La REV SEN se mantiene neutral con respecto a los reclamos jurisdiccionales sobre mapas publicados y afiliaciones institucionales.